中华人民共和国
国家卫生健康委员会主管
国内统一连续出版物号
CN 11-0269
总第753期 星期四出版 本期56版 A 麻醉学 B 微创外科 C 消化内科学 D 微生物与感染 F 放射肿瘤治疗学 G 乳腺病学 H 妇产科学 2022年8月25日

医学参考报

微创外科专刊
Minimally Invasive Surgery
第八期 NO.08

右侧乙状结肠癌1例

【据《World Journal of Clinical Cases》2022年6月报道】题：右侧乙状结肠癌1例（上海交通大学医学院同仁医院放射科 作者Liang-Jing Lyu等）

介绍

识别乙状结肠的变异对外科医生和放射科医师至关重要。本文研究者报告了1例右侧乙状结肠癌的非典型解剖变异，这是在腹部疼痛的急诊CT扫描中偶然发现的。据研究者所知，这是术前CT扫描发现的第1例右侧乙状结肠癌的临床病例。

病例报告

1名56岁中国男子因右下腹部疼痛住院3天。患者医院就诊前3个月出现不规则的排便。患者主诉右下腹疼痛，排便后无法缓解。患者没有其他伴随症状，包括任何明显的肠梗阻症状。其既往无手术史，无吸烟或饮酒史，无急性或慢性疾病的个人或家族史。患者身高169 cm，体重65 kg。体格检查显示右下象限有压痛，但未发现肿块。实验室检查显示血小板和CA724少量增加，白细胞和CA199水平正常。其他生化检查未发现异常结果。CT显示乙状结肠位置异常，盲肠和升结肠右侧的周壁增厚不均匀增强（图1，图2）。研究者报告了乙状结肠的非典型位置并伴有肿块，怀疑存在盲肠周围疝，并相应地通知了外科医生。结肠镜检查显示，距肛门28 cm的肿瘤导致乙状结肠环形狭窄，随后进行的活检显示为恶性肿瘤。

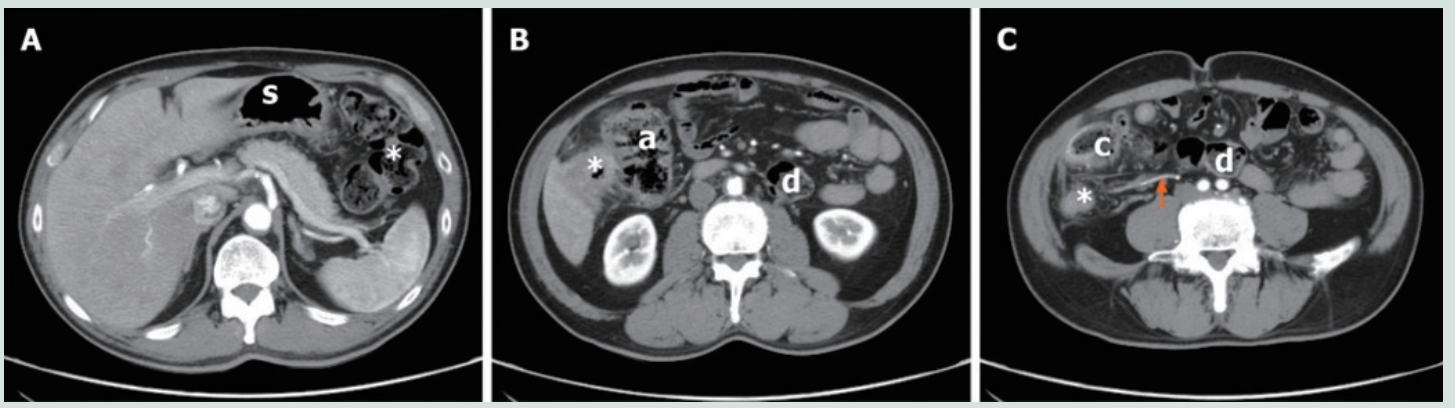

图1 1名56岁男性，患有右侧乙状结肠癌

A. 动脉期的轴位CT扫描显示胃和结肠脾曲正常（★）；B. 动脉期轴位增强CT扫描显示降结肠进入腹膜，带有肿瘤（★）的乙状结肠位于升结肠（a）的右侧；C. 动脉期的轴位对比CT扫描显示降结肠（d）在L4椎体水平处向右交叉，并在右侧继续为乙状结肠；肿瘤（★）位于多余的右侧乙状结肠；盲肠（c）在L4横突水平处向左移位，而不是右骨盆区域；肠系膜下动脉（箭头）显示为向右走行，而不是正常的左侧走行

由于放射学征象不明确，患者接受了腹腔镜探查。术中，外科医生发现乙状结肠和降结肠位置异常。出于安全考虑，他们将手术改为开放手术。外科医生发现肿块几乎完全阻塞了乙状结肠的内腔。多余的乙状结肠位于升结肠和盲肠的右侧，由肠系膜下动脉的分支供应，该分支向右延伸，而不是其标准的左侧路线。降结肠起始于脾曲，在L4椎体水平处向右交叉，并占据肝下区域，继续延续为乙状结肠，小肠正常。病理检查显示有2个淋巴结转移的浸润性黏液腺癌，pT4N1M0 IIIB期（UICC-TNM：第8版）。

外科医生在剖腹手术中进行了半结肠切除术和局部淋巴结切除术，术中未观察到肠穿孔。患者于术后第7天出院，无任何并发症。此外，在3个月的随访期间，没有复发或转移的迹象。

讨论

乙状结肠的长度和位置常常发生较大的变化。长度的变化主要与种族差异和高纤维饮食有关，乙状结肠的位置变化是对其总长度的一种适应。Saxena等人的一项研究表明，幼儿（年龄＜5岁）的乙状结肠通常完全位于右侧，以备冗余；成年人的情况往往不是这样。位于腹部右侧的乙状结肠在成年人中罕见，可能与固定异常、结肠冗余或胚胎发生期间结肠的二次旋转有关。

在大多数右侧乙状结肠癌病例中，常常可以观察到癌位于升结肠。在此病例中，结肠周壁增厚占据了升结肠右侧的肝下区域，回盲连接在L4横突水平处向左移位，而不是右骨盆区域，表明胚胎发生期间由于中肠旋转不良，盲肠下移。结肠镜检查显示距肛门28 cm处狭窄，显示乙状结肠而非升结肠。由于乙状结肠和升结肠具有不同的胚胎起源，因此确定肿瘤位置对于确定适当的临床病程至关重要。最近的一项研究表明，右侧结肠癌表现出外生的病理学行为，总体存活率低于左侧结肠癌。

在本例中，升结肠右侧壁增厚的部分类似于盲肠附近发生的一种罕见的内疝，即盲肠周围疝。然而，盲肠周围疝通常累及乙状结肠以外的小肠，此类盲肠周围疝通常会导致急性肠梗阻，可通过CT进行确认。此外，预计降结肠和乙状结肠应在相对于盲肠周围疝和肠系膜下动脉的标准位置进行观察。在本病例的CT图像上，未观察到小肠疝或明显扩张。降结肠在L4椎体的水平处穿过右侧，进入腹膜腔，并继续作为右侧的乙状结肠。值得注意的是，肠系膜下动脉向右走行，而不是正常的左侧走行。

Shrivastava等人在2013年的一项尸体研究中首次描述了位于右侧的乙状结肠。Flores-Ríos等人报告了1例继发性右侧降结肠和乙状结肠的病例，该病例由腹膜韧带松弛或异常发育引起的脾脏游走引起，与本病例不同。随后，有2例右侧乙状结肠的病例报告，在手术期间意外发现。

据研究者所知，这是术前CT扫描显示并经手术证实的第1例右侧乙状结肠癌临床病例。外科医生和放射科医师在检查右下腹疼痛患者时应注意这种罕见的变异。

本病例的局限性在于缺乏与体绘制图像兼容的适当术中图像（图2C），而这可以为读者提供直观的理解。

（梁霄 编译）

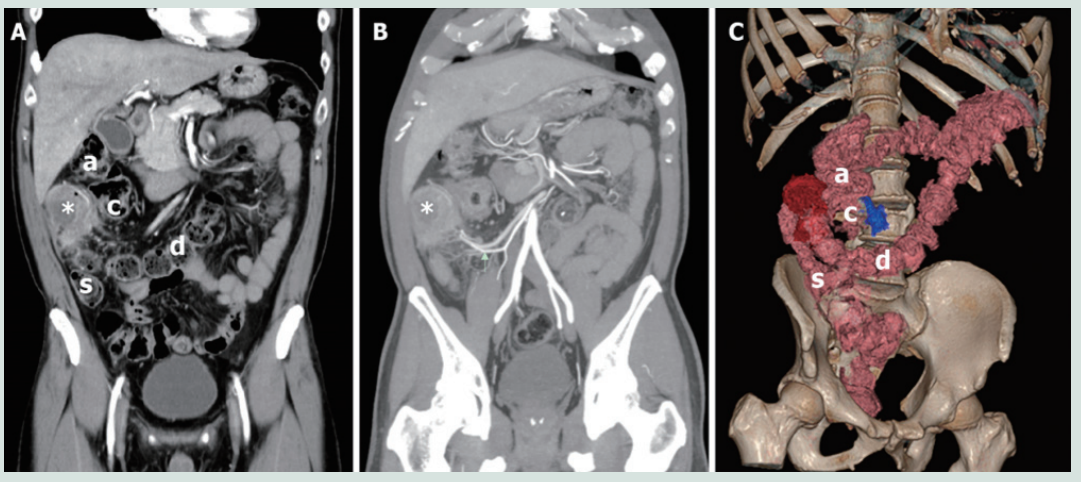

图2 A. 动脉期冠状动脉造影后计算机断层扫描（CT）显示降结肠（d）向右交叉并继续为乙状结肠，肿瘤（★）位于肝下区域的右侧乙状结肠中，升结肠（a）和盲肠（c）已经移位；B. 最大强度投影（MIP）显示肿瘤（★）位于右腹部，肠系膜下动脉（箭头）显示为向右，而不是其正常的左侧路线；C. 体绘制技术（VRT）显示乙状结肠和降结肠的异常位置；降结肠（d）显示为向右交叉并继续为乙状结肠（s），肿瘤（红色部分）位于多余的右侧乙状结肠；升结肠（a）和盲肠（c）已经移位；回盲连接（蓝色部分）位于L4水平，表明盲肠在胚胎发育过程中未下降

导读

老年人Meckel憩室脓肿1例 2版
腹腔镜肝切除治疗大腿平滑肌肉瘤肝转移1例报告 3版
右结肠经Winslow孔内疝1例报告 4版
在难治性抗NMDA受体脑炎中寻找隐匿性卵巢畸胎瘤：病例报告 5版
腹腔镜下坐骨输尿管疝修补术1例报告 6版
腹膜假黏液瘤的偶然诊断：病例报告 7版
全内脏反位并急性阑尾炎1例报告 8版

主办单位：中国水利电力医学科学技术学会 出版单位：医学参考报社 责任编辑：梁霄

老年人 Meckel 憩室脓肿 1 例

【据《Annals of Medicine and Surgery》2022年1月报道】题：老年人Meckel憩室脓肿1例（希腊塞萨洛尼基圣基里亚基迪亚里士多德大学阿赫帕本科医院 作者Aristeidis Ioannidis等）

介绍

Meckel 憩室（MD）是胃肠道最常见的先天性解剖异常，它源于卵黄囊和中肠腔之间的脐肠系膜管不完全闭塞，通常发生在妊娠第 6 周至第 10 周。它是一个真正的回肠憩室，由所有小肠层组成，有时包含肠黏膜以外的异位类型，最常见的是胃黏膜（33%），其余包括胰腺（5%）、十二指肠、结肠、子宫内膜甚至类癌。MD 位于回肠的对肠系膜侧，回肠瓣膜近端 46 ~ 91 cm 范围内，直径在 1 ~ 10 cm，其血管来自卵黄血管的残余。大约 2% 的人群中存在这种疾病，主要 20 岁以内出现症状，很少在成人中出现，而老年人出现症状性 MD 的可能性很小。在本研究中报道了 1 例罕见的老年女性 MD 脓肿，并指出了这种病理表现在右下象限疼痛鉴别诊断中的意义。

病例报告

1 名来自希腊的 75 岁妇女，因右腰和右髂区突发腹痛并伴发热，至研究者所在医院急诊科就诊，无排便障碍或呕吐。患者生命体征和体温正常。体格检查时发现，患者腹部柔软，而下腹部和右侧髂骨区域有轻微压痛。McBurney 和 Lanz 征呈阳性，肠音正常。在患者的病史中，仅提到激素替代治疗下的甲状腺功能减退症。此外，患者无过敏史，未吸烟或饮酒。实验室检查显示，白细胞计数增加（11.24 k/μL），中性粒细胞占优势（87.8%），此外，炎症标志物升高。发现 C 反应蛋白为 27.40mg/dl，红细胞沉降率（ESR） 为 47mm/hr。Alvarado 评分为 7 分（右下象限压痛：2 分，反跳压痛：1 分，厌食症：1 分；白细胞增多＞10 000 个细胞：2 分；白细胞核左移：1 分）。因此，为鉴别为急性阑尾炎、泌尿系统表现（肾结石）、急性输卵管炎或其他卵巢病理的情况下，患者接受了超声检查，但结果并不明确，仅报告 Douglas 窝内积液。因此，患者在静脉注射造影剂的情况下，对上下腹和腹膜后间隙进行了 CT 扫描。CT 扫描报告：①胆囊充满小结石，无炎症特征；②盲肠水平出现直径 9 mm 的超致密椭圆形结构，可能是结石，但不能排除 MD；③阑尾壁未扩张、增厚和增强；④乙状结肠有多个憩室（图 1）。

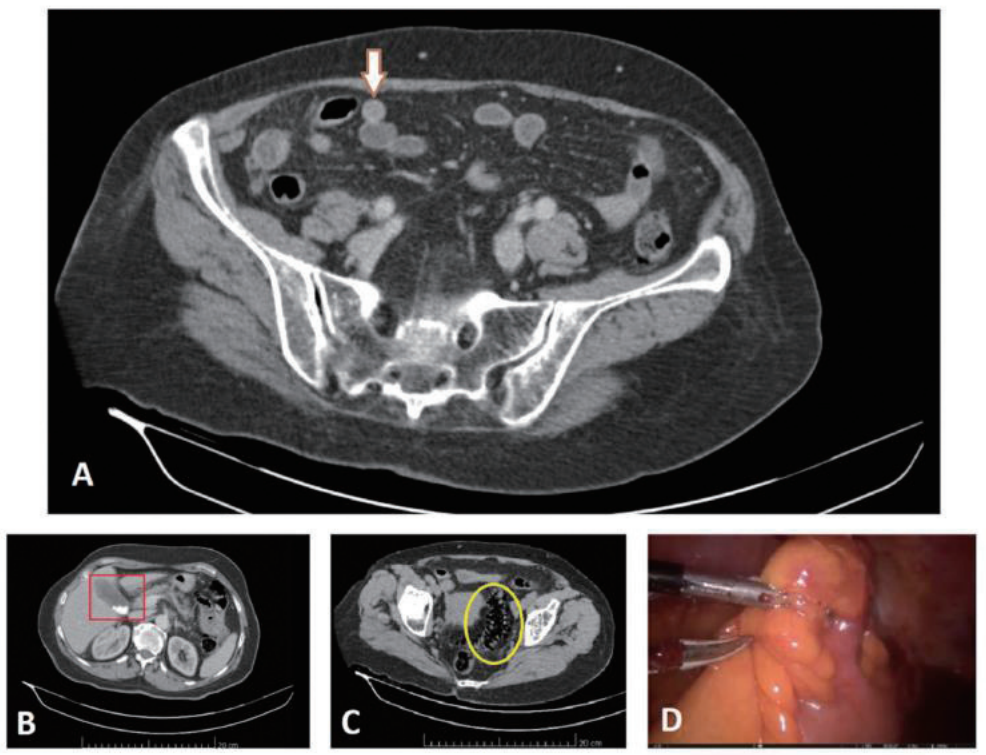

图 1 A. 白色箭头表示盲肠水平处直径为 9 mm 的超致密椭圆形；B. 乙状结肠多发性憩室（黄色圆圈）；C. 胆囊充满小结石，无炎症特征（红色方块）；D. 梅克尔憩室脓肿的术中图像

由于检查期间患者的临床症状改善甚微，而且未得到明确诊断，研究者决定让患者在外科接受密切监测和经验性抗生素治疗（环丙沙星 400 mg/12 h，甲硝唑 500 mg/8 h 静脉注射）。然而，尽管进行了保守治疗，但患者在第二天出现了严重的临床病情恶化，伴有虚弱的右下腹疼痛，随后患者进行了急诊探查。在全身麻醉下进行诊断性腹腔镜检查。在脐下区域切开 3 cm，观察筋膜并垂直切开，在直视下进入腹膜（Hasson 技术）。然后，通过该切口将 10 mm 套管针插入腹腔。气体膨胀产生气腹。通过该套管针（1 号）后，30° 在腹腔镜摄像机下，研究者检查了所有腹腔，观察到阑尾无炎症，而在回肠瓣膜约 50 cm 处发现 MD 脓肿。外科医生一致决定继续进行 MD 脓肿的腹腔镜切除术。在直视下放置了 4 个套管针：①在脐左侧（2 号）放置 5 mm 套管针；②在脐右侧（3 号）放置 10 mm 套管针（均在锁骨中线上）；③在距髂前棘 2 cm 处放置 10 mm 套管针头（4 号）；④在剑突下方放置 10 mm 套管（5 号）（图 2）。

之后，研究者在内镜线性切割机 / 吻合器的帮助下继续移除 MD（图 1）。患者术后病程不复杂，术后第 5 天进食，活动无殊后出院。10 天后，患者来重新评估，研究者拆除了缝合线。患者临床状况良好，手术创伤愈合，没有任何并发症，患者已恢复如初。

讨论

在这项报道中，研究者提出 1 例老年妇女同时接受三种手术的病例报告，由于诊断不明确，需要诊断性腹腔镜检查。在诊断性腹腔镜检查完成后，患者出现急腹症，MD 导致脓肿是病因。因此，进行了 MD 切除。此外，外科医生同时进行了腹腔镜胆囊切除术。

MD 是脐肠系膜管的残余，是一个真正的憩室，包括小肠的所有三层，在回肠的最后 100 cm 处有各种大小和位置的 MD。虽然主要是在剖腹手术或其他原因的影像学检查中偶然发现，但当出现并发症时，可能会危及生命。MD 并发症的发生率为 4% ~ 6.4%，随着年龄的增长而降低。因此，该可能性在 16 岁时为 3.7%，在 30 岁时为 2%，在老年人中降至零。MD 的病理学表现包括出血、肠梗阻、炎症、穿孔、肠结石形成、肠套叠或倒置、扭转和肿瘤。在成年人中，MD 最常见的表现为出血（38%）、小肠梗阻（34%）和憩室炎（28%），而文献中关于老年人的报道不足。出血被认为是最常见的并发症，尤其是在儿童和男性中，其范围从轻度便血到肛门大出血，甚至导致危及生命的低血容量性休克。约 75% 的出血是由位于 MD 的胃黏膜酸分泌引起的溃疡所致。这种酸的产生也会损害回肠的邻近黏膜。MD 的另一个潜在严重并发症是炎症和憩室炎，就像本例患者一样，这通常是由憩室口阻塞引起的，由肠结石、粪石、寄生虫、肿瘤、异物或间歇性消化性溃疡引起的纤维化引起，其可能导致肠梗阻甚至穿孔。在约 10% 的患者中，可能出现由窦、瘘管、囊肿和 MD 与脐之间的纤维带组成的脐异常。此外，MD 肿瘤是 MD 最不常见的病理学，发生在 4% ~ 5% 的复杂 MD 病例中。已经报道了平滑肌瘤、平滑肌肉瘤、类癌和纤维瘤。

根据既往病史、体格检查和实验室检查诊断有症状或复杂的 MD 相当困难。一些医生认为，可以帮助他们区分 MD 和阑尾的一个特征是，随着炎症的进展，腹膜炎疼痛会局限于 MD 部位，而不是右下象限。然而，高达 60% 的病例未诊断出 MD，而这通常是诊断性腹腔镜手术或剖腹手术中的偶然

下转第 4 版 >>>

医学参考报

理事长兼总编辑：巴德年　社　长：魏海明
副理事长兼副总编辑：曹雪涛等　副社长：吕春雷
理事会秘书长：周　赞　副社长：周　赞
社　址：北京市西城区红莲南路30号红莲大厦B0403
邮　编：100055　总　机：010-63265066
网　址：www.yxckb.com

微创外科专刊

名誉主编：赵玉沛　郑民华
主　　编：蔡秀军
副 主 编：曹利平　王先法

常务编委：（按姓氏笔画排序）
王伟林　王国斌　全志伟　刘　彤　刘金钢　刘荫华　孙　备
孙诚谊　李　非　杨连粤　张太平　张忠涛　陈　凛　陈孝平
陈规划　季加孚　秦新裕　唐健雄　程南生　温　浩　窦科峰
朱维铭　刘　荣　刘青光　刘颖斌　许　军　许戈良　孙跃明
克里木　杜燕夫　李乐平　李国新　余佩武　邹声泉　张　寰
张永杰　张伟辉　张松英　陈　双　陈周苗　苗　毅　范顺武
所　剑　金　钢　周总光　郑树国　房学东　孟兴凯　赵浩亮
胡　祥　胡三元　柯重伟　钦伦秀　姜洪池　秦仁义　徐大华
黄昌明　黄学锋　黄顺荣　黄鹤光　梁　平　梁力健　揭志刚
彭承宏　嵇振岭　谭　敏　樊　嘉　黎乐群　戴梦华

编辑部主任：黄迪宇
编　　辑：（按姓氏笔画排序）
马　亮　张伟民　陈　江　林小娜　郑雪咏　梁　霄

发行方式：自办发行　印　刷：北京美图印务有限公司　定　价：免费赠阅

腹腔镜肝切除治疗大腿平滑肌肉瘤肝转移1例报告

【据《Surgical Case Reports》2022年3月报道】题：腹腔镜肝切除治疗大腿平滑肌肉瘤肝转移1例报告（日本北海道大学医院胃肠外科一科 作者Shoichi Tsuzaka1等）

介绍

平滑肌肉瘤是软组织肉瘤最常见的组织学类型之一，占所有病例的 5%～10%。它最常发生在四肢，特别是下肢、腹膜后、腹部、骨盆和躯干。据估计，尽管进行了适当的局部治疗，仍有25%～40%的软组织肉瘤患者发生转移。在第一次复发或随后的疾病进展期间，最常见的转移部位是肺部，其次是肝脏和软组织。不太常见的转移部位是骨骼、除肺实质外的胸壁软组织及腹部或腹膜后。

平滑肌肉瘤肝转移尚无确定的治疗方法，但据报道肝切除是有效的。平滑肌肉瘤的复发率很高，即使在手术切除后也是如此。但也有报道称再次肝切除是有效的。在大多数先前的外科研究中，对四肢原发性平滑肌肉瘤的肝转移进行了开放手术。只有一项研究报告了腹腔镜肝切除术作为不同时期发生肝转移的治疗方法。在此，研究者报告1例四肢原发性平滑肌肉瘤并发肝转移的腹腔镜肝切除术。

病例报告

1名80岁男子因右大腿肿块到医院就诊。有高血压和糖尿病病史，不过，他的整体状况还不错。体格检查时，在他的右大腿上摸到一个18 cm的肿块。实验室血液检查结果正常。15分钟的吲哚菁绿保留率为4.3%，锝-99 m二亚乙基三胺五乙酸半乳糖基人血清白蛋白显示血液清除指数（HH15，15 min时与3 min时的心脏摄取比）为0.535，受体指数（LHL15，15分钟时肝脏与肝脏加心脏的摄取比）为0.933，表明肝功能良好。全身计算机断层扫描(CT)显示右大腿有一个25 mm的肿块，具有不均匀的对比效应，肝脏第7段有一个低密度肿块（S7）。T2加权磁共振成像（MRI）显示右侧大腿内侧有一个25 mm的实体瘤，具有高强度信号，提示软组织肉瘤。钆-乙氧基苄基-二乙烯三胺五乙酸（EOB）MRI显示肝脏S7中EOB摄取减少。此外，18F-氟脱氧葡萄糖-正电子发射断层扫描CT显示氟脱氧葡萄糖在肝脏S7中积累，最大标准化摄取值为12.3，提示同时转移（图1）。无其他远处转移灶。在右大腿的软组织肿块进行经皮穿刺活检，组织病理学诊断为平滑肌肉瘤。随后，对肝脏肿块进行了CT引导下的穿刺活检，组织病理学诊断为平滑肌肉瘤肝转移。计划首先切除原发肿瘤，然后进行肝切除。切除了右大腿肿瘤及部分股内侧肌。术后第14天，由于伤口发红和炎症标志物水平升高，

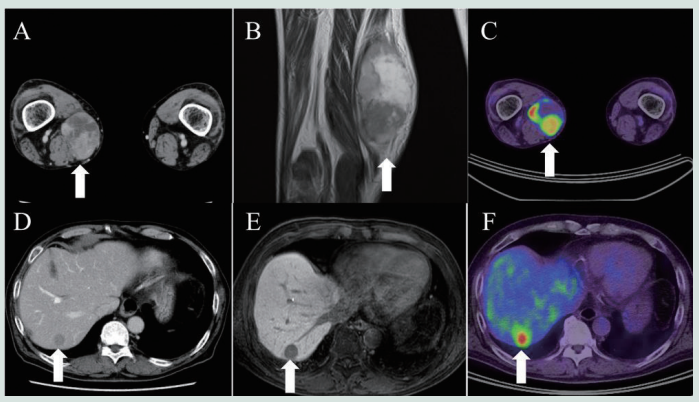

图1 A. 对比增强 CT 显示右大腿有一个具有不均匀对比效果的肿块；B .T2 加权磁共振成像（MRI）显示右大腿内侧有一个高强度的实体瘤，提示为软组织肉瘤；C. 18F 氟脱氧葡萄糖正电子发射断层扫描 CT 显示右大腿的氟脱氧葡萄糖累积，最大标准化摄取值为 12.9；D. 对比增强 CT 显示肝脏中存在低对比度效应的肝肿瘤 S7.E 乙氧基苄基二乙烯三胺五乙酸（EOB）MRI 显示肝脏中 EOB 摄取有缺陷 S7；F. 18F 氟脱氧葡萄糖正电子发射断层扫描 CT 显示肝脏 S7 中氟脱氧葡萄糖累积，最大标准化摄取值为 12.3

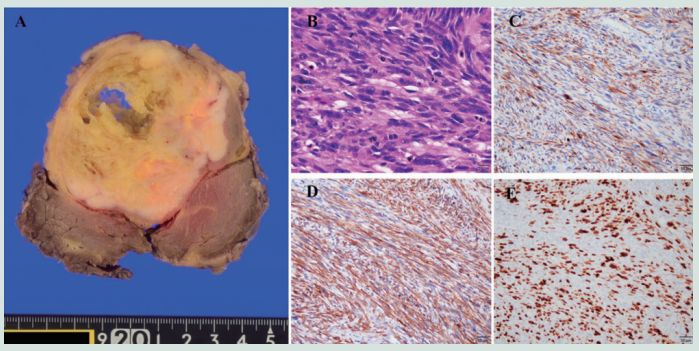

图2 A. 原发肿瘤的宏观外观，尺寸为 15 cm×9.3 cm×8.2 cm;B. 显微镜下，肿瘤由核多形性的非典型梭形细胞和大量有丝分裂图组成（HE 染色，原始放大倍数 ×400）;C. 免疫组化分析结蛋白阳性（免疫组化，原始放大倍数 ×200）;D. 免疫组化分析显示α-SMA 阳性（免疫组化，原始放大倍数 ×200）;E. Ki-67 增殖率为 60%（免疫组化，原始放大倍数 ×200）

给予抗生素治疗。此后，患者病情进展顺利，术后第25天出院。平滑肌肉瘤的组织病理学诊断是基于非典型梭形细胞的存在，许多处于有丝分裂态[42个有丝分裂/10个高倍视野]（图2A），除了超过50%的肿瘤体积坏死，导致分类为法国癌症中心联合会Ⅲ级。结蛋白（图2B）和α-SMA（图2C）的免疫组织化学检测及高达60%的Ki-67标记指数（图2D）证实了诊断。在原发肿瘤切除4个月后，根据影像学结果确认肝脏是唯一的转移部位，并且其大小没有变化，进行了腹腔镜肝右后部切除术。手术时间为5 h14 min，失血量为80 ml。术后无并发症，术后第11天出院。组织病理学诊断为平滑肌肉瘤肝转移，切缘阴性（图3）。目前，原发肿瘤切除9个月，腹腔镜肝切除5个月，无肿瘤复发。定期随访观察患者预后。

讨论

对本病例患者右大腿原发性平滑肌肉瘤伴发肝转移进行了与原发部位切除不同时期的腹腔镜肝切除术。此前仅报道了1例腹腔镜肝切除治疗平滑肌肉瘤肝转移的病例。

尽管已经研究了各种治疗方式，但肝切除术被认为是治疗源自平滑肌肉瘤肝转移的有效治疗方法。据报道，平滑肌肉瘤肝转移的肝切除术可实现12%～51.8%的5年总生存期（OS）和11～77个月的中位生存期（MST）。其他治疗选择包括全身化疗、化疗栓塞、射频消融和肝切除术。然而，平滑肌肉瘤肝转移对化疗的反应率很低，反应持续时间只有几周到几个月，并且化疗栓塞对像本例这样的低血管肝转移无效。由于这些原因，肝切除术被选为本病例最合适的治疗选择。本例考虑部分肝切除和后段切除术，然而，由于有报道称肝切除术后的残余肝缺血会导致恶性肿瘤肝转移的复发率更高，生存结果更差，因此建议进行后段切除术。同时，患者的肝功能良好，可以耐受后段切除术，作为腹腔镜手术安全进行，没有任何术后并发症。

本例患者同时发生肝转移，经过二期手术，原发肿瘤切除4个月后进行肝切除。根据Marudanayagam等人的研究，软组织肉瘤同步肝转移和非同期肝转移患者的肝切除术后生存结果没有显著差异。但目前尚未确定平滑肌肉瘤同时性肝转移的手术时机及一期或二期手术方式疗效的比较，需要进一步研究和积累病例。对于其他恶性肿瘤，比如结直肠癌肝转移的情况下，同步切除和异时切除之间没有明显区别。

根据以往关于平滑肌肉瘤肝转移切除术的报道，几乎所有病例都只进行了开放式肝切除术，只有少数涉及腹腔镜肝切除术的病例进行了肝切除术。由于手术器械和医疗知识的进步，腹腔镜肝切除术的适应证正在扩大到包括广泛的肝脏肿瘤，这种方法现在在许多国家实行。相关报道表明，腹腔镜肝切除术导致术中失血量低于开放式肝切除术，因为视野扩大，并且由于注入压力和粘连减少，肝静脉出血减少。此外，据报道腹腔镜肝切除术中腹水等术后并发症的发生率低于开腹肝切除术，因为与肝细胞癌手术相比，腹腔镜手术的伤口更小，活动度降低。在肝细胞癌中，腹腔镜肝切除术和开放式肝切除术的长期结果相似，已发现两种方法的OS和无复发生存期相当。此外，没有研究特别反对腹腔镜肝切除术用于恶性肝肿瘤，如肝细胞癌和结直肠癌肝转移。目前关于腹腔镜肝切除治疗平滑肌肉瘤肝转移的报道较少，然而，预计未来报告的数量会增加，应对生存结果进行彻底调查。

平滑肌肉瘤肝转移的特点是术后复发率高，约为43.7%～88%。雷德斯等人对4例肝切除术后肝复发患者中的2例进行了再次肝切除术，以治疗平滑肌肉瘤的肝转移。再次肝切除患者的MST为76个月，而未接受再次肝切除的患者的MST为26个月。他们表明，复发性肝内病变地再切除导致预后明显优于非再切除。此外，由于腹腔镜手术过程中移动减少，腹腔镜肝切除术后发生粘连的可能性低于开腹肝切除术后。由于此类肿瘤的高复发率，应考虑再次肝切除的可能性。因此，腹腔镜肝切除术粘连少，并发症发生率低，似乎是治疗平滑肌肉瘤肝转移较有效的方法。

结论

总之，研究者介绍了一例通过腹腔镜肝切除术成功切除平滑肌肉瘤肝转移且短期预后良好的患者。研究结果表明，腹腔镜肝切除是平滑肌肉瘤肝转移的有效治疗方法，复发率高，但再次肝切除可有效治疗。由于该病例术后观察期仅为7个月，需要更多的案例研究来检验腹腔镜肝切除术治疗平滑肌肉瘤肝转移的远期疗效。

（梁霄 编译）

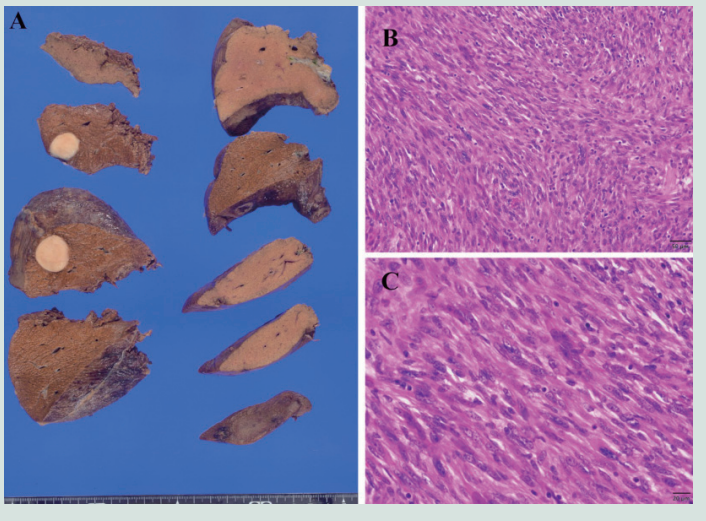

图3 A. 平滑肌肉瘤肝转移的宏观表现。可见边界清晰的孤立肿块，尺寸为 21 mm×20 mm×15 mm；B，C. 显微镜下，其形态与原发肿瘤相似（B. HE 染色，原始放大倍数 ×200；C. HE 染色、原始放大倍数 × 400）

右结肠经 Winslow 孔内疝 1 例报告

【据《International Journal of Surgery Case Reports》2022年4月报道】题：右结肠经 Winslow 孔内疝1例报告（美国宾夕法尼亚州利茨UPMC麻醉科 作者Vishwant Tatagari等）

介绍

通过Winslow孔的疝也称为网膜孔，是一种极为罕见的现象。 医学文献中报道的病例不到200例。内疝占所有疝的不到1%，大约8%的内疝通过Winslow孔发生。Winslow孔是大腹腔和小腹腔之间的正常交通孔。边界是肝脏、肝十二指肠韧带、十二指肠和覆盖在下腔静脉上方的后腹膜。通过Winslow孔的疝气很少见，因为它通常由于腹内压力而关闭。可以通过计算机断层（CT） 扫描识别内部疝。本研究报告了1例Winslow孔疝，是在腹腔镜检查直接观察时疝才被发现的。

病例报告

1名 52 岁女性，既往无病史，有剖宫产手术史，因严重的上腹痛并放射至背部，到急诊室就诊。自诉疼痛从早上开始，一整天都在逐渐恶化。伴恶心，但否认发热或呕吐。患者报告排便习惯正常，否认近期腹泻或便秘。否认过去有任何类似性事件或疼痛史。家庭和社会史无特殊。

体格检查：腹部压痛和反跳痛阳性。Murphy征和Rovsing征均为阴性。全血细胞计数、全代谢组、脂肪酶和肌钙蛋白在内的实验室和心电图均未发现异常。此外，右上腹超声、胸部X线、胸部CT和腹部CT的影像学检查均未发现异常。胆囊超声未显示急性胆囊炎或胆石症的证据。腹部CT对肝脏血管瘤、子宫肌瘤和脾脏的非特异性低密度具有显著意义。尿液分析酮体、白细胞和细菌呈阳性。开始静脉注射头孢曲松抗感染，患者入院静脉注射酮咯酸和氢吗啡酮用于缓解疼痛，同时给予泮托拉唑缓解胃肠道症状。入院第2天，患者症状无任何缓解。咨询了胃肠科，患者接受了食管胃十二指肠镜检查（EGD）。在EGD之前，重复腹部超声显示胆囊收缩，没有胆石症的证据。EGD，发现胃炎，但没有证据表明有浸润性疾病或活动性溃疡。值得注意的是，肾小弯上确实存在外源性压迫。胃肠科要求进行肝胆亚氨基二乙酸 （HIDA）扫描，结果显示胆囊未显像，提示慢性胆囊炎和（或）急性胆囊炎。在HIDA 扫描结果之后，患者禁食，并咨询了普外科。在与患者讨论了检查结果和治疗方案后，选择进行腹腔镜探查和可能的胆囊切除术。

在全身麻醉后，患者准备好并以无菌方式覆盖。放置腹腔镜套管针和摄像头后对腹部进行充气。发现胆囊无异常。右侧结肠旁沟可见稻草色腹水。此外，肝门水肿非常严重。胆囊被抓住并缩回头侧。注意到结肠通过Winslow孔凸出（图1），盲肠位于右上腹，阑尾位于胆囊后方。右结肠压迫胃。由于粘连，最初尝试在内部减少疝无法成功。在患者知情同意后，手术转为剖腹探查术。结肠从Winslow孔手动推出，并确定肠有活力的。此时注意到右结肠明显冗长，进行右侧半结肠切除术以防止内疝复发。Winslow 孔没有通过手术闭合。

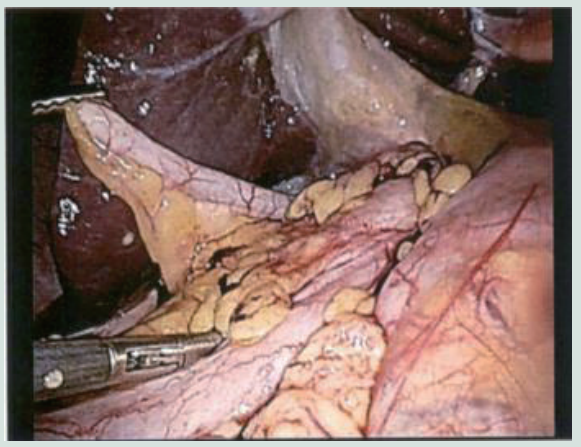

图 1 胆囊头侧回缩，阑尾侧向回缩右侧结肠通过 Winslow 孔疝出

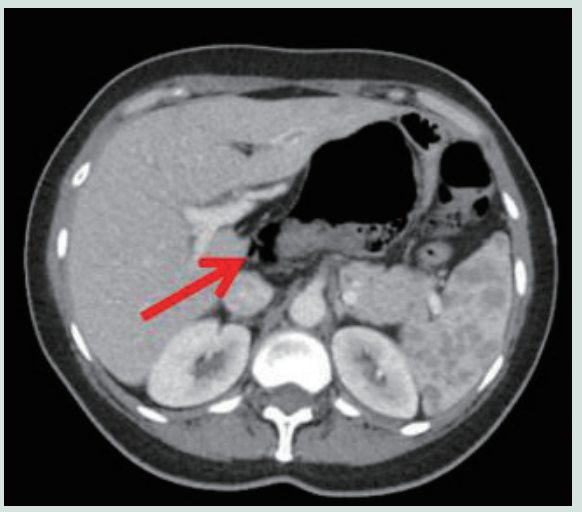

图 2 患者的 CT 显示门静脉和腔静脉之间的肠环

手术毕拔管后，患者被送往恢复室，情况稳定。患者康复过程并不复杂，于术后第5天出院。患者在随访中被观察到恢复良好，没有疝或后续手术的并发症。

讨论

虽然Winslow孔疝的确切机制尚不清楚，但最近的报告列出了Winslow孔扩大、内脏活动过度（即持续上升的结肠系膜或长小肠系膜）和腹内压升高是潜在危险因素。在本病例中，注意到患者的内脏过度活动，存在持续升高的结肠系膜，无侧向附着，右侧肠系膜异常长。

疝的症状通常与肠梗阻有关。典型症状包括中度至重度上腹部疼痛并伴有恶心和呕吐。体格检查通常是非特异性的，实验室检查结果通常不显著，造成诊断困难。大多数内疝需要手术治疗，包括回纳疝入肠管或切除部分肠道，因为存在肠缺血导致绞窄的风险。在本案例中，由于内脏过度活动和疝复发风险增加，决定切除部分肠道。虽然文献中已经描述了腹腔镜修复，但即使使用CT成像，由于诊断的不确定性，大多数Winslow疝孔都通过开放手术治疗。

腹部计算机断层扫描被认为是诊断Winslow孔内疝的金标准。典型的CT表现包括门静脉和腔静脉之间的肠袢，“鸟喙”指向Winslow孔和胃后部的肠袢。在本案例中进一步检查CT扫描后，很明显在门静脉和腔静脉之间可以看到肠袢（图2）。放射科医生在最初的报告遗漏了这一发现。在本案例中，无论是口服对比剂还是钡剂都可能导致在影像学上识别出内疝。这种罕见的放射学现象很难通过放射学诊断，并且由于存在肠绞窄的潜在风险，尽管临床和实验室检查结果为阴性，还是需要进一步检查。

（黄迪宇 编译）

<<< 上接第 2 版

发现。Meckel 憩室炎的典型但并被注意到的 CT 表现是一个肿胀的囊袋，壁增厚，回肠末端周围肠系膜组织有炎性浸润。此外，通过锝 -99m（99mTc）高锝酸盐放射性核素扫描，可以确定 MD 黏膜出血的诊断。然而在成像测试中，特别是在老年患者中，MD 往往被误认为是小肠环，则复杂的 MD 通常被误诊为急性阑尾炎或末端回肠炎。因此，在可能诊断为阑尾未发炎的急性阑尾炎的情况下进行腹腔镜检查时，建议检查是否存在 MD。

包括 MD 切除术的手术绝对适应证为出血、憩室炎、脓肿、肠梗阻和脐油瘘，而当偶然发现 MD 时，则由外科医生决定是否切除。一般来说，对于 40 岁以下的患者，当 MD 长于 2 cm 或颈部狭窄时，MD 与周围结构之间有纤维带的情况下，以及炎症、增厚的 MD 或怀疑有异位胃组织时，需要手术切除。在本病例中，手术切除指征是基于 MD 的宏观发现，并且是在外科医生出于其他原因决定执行诊断性腹腔镜检查后确定的。外科医生进行腹腔镜憩室切除术，而不是分段肠切除术。此外，经证明这两种方案的结果没有差异。此外，外科医生决定也进行阑尾切除术，尽管发现阑尾没有膨胀，并进行胆囊切除术，以防止患者将来可能出现胆石症并发症。

本病例报告的优势在于，这是一个很好的例子，可以借助诊断性腹腔镜确立某种诊断，同时治疗三种不同的疾病，防止患者未来出现并发症和发病率。此外，它强调了老年人发生 MD 脓肿的可能性。然而，本研究的局限性在于，所描述的治疗方案可能不具有普遍性，因为对所有老年人进行诊断性腹腔镜检查通常不可行，因为可能的合并症（这是这个年龄段的常见疾病）隐含着矛盾。

（郑雪咏 编译）

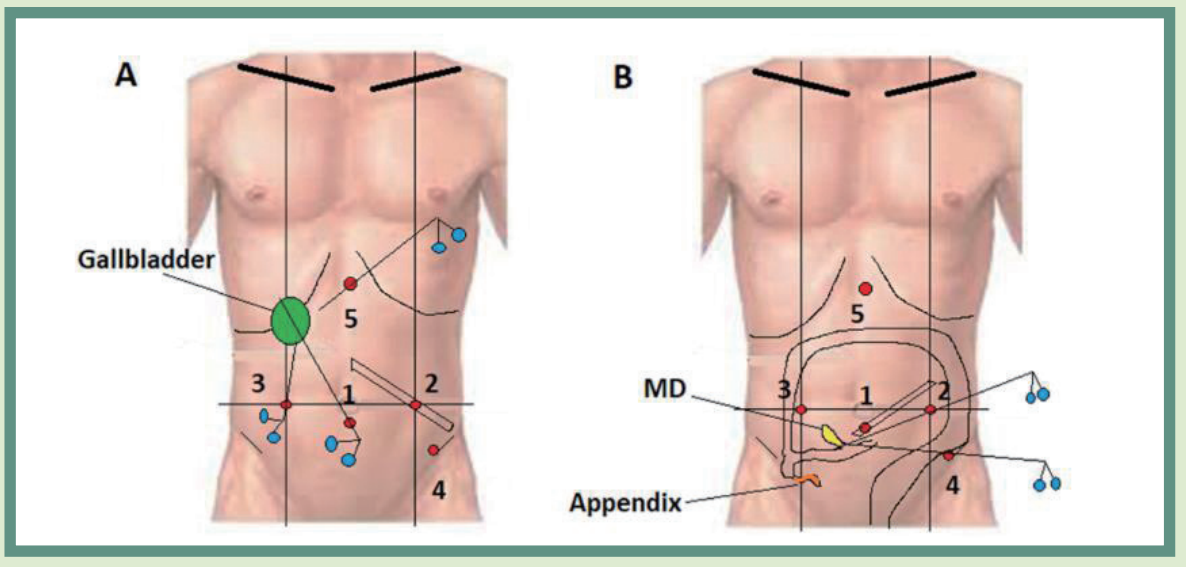

图 2 手术期间套管针的放置

A. 胆囊切除术。摄像机通过2号套管针插入，用于处理胆囊的2个抓取器通过1号和3号套管针，解剖器通过5号套管针；B.MD切除术和阑尾切除术，摄像机通过 1 号套管针插入，抓取器和解剖器通过 2 号和 4 号套管针植入；MD：Meckel 憩室

在难治性抗 NMDA 受体脑炎中寻找隐匿性卵巢畸胎瘤：病例报告

【据《Neurological Research and Practice》2022年4月报道】题：在难治性抗 NMDA 受体脑炎中寻找隐匿性卵巢畸胎瘤：病例报告（石勒苏益格-荷尔斯泰因大学医院神经内科 作者 Christoph Cirkel等）

介绍

抗 N-甲基-D-天冬氨酸受体（anti-NMDAR）脑炎通常24%～38%与潜在的肿瘤相关，85%～94%与卵巢畸胎瘤（OT）相关。发生OT的可能性取决于年龄、性别和种族，在18岁以上、女性、黑种人或亚洲人的患者中最高（>50%）。如果早期发现并切除OT，预后会更好，主要通过保留卵巢切除术或选择性切除术。由于OT没有血清肿瘤标志物，推荐的OT筛查主要为超声和盆腔MRI。影像学检查阴性但临床上发生OT可能性高的患者的最佳治疗方案尚不清楚。可选的治疗方案包括免疫疗法，无须进一步检查OT、对 OT 的重复筛查（例如每6个月筛查）、探索性腹腔镜检查或盲卵巢切除术。

病例报告

患者自主神经功能障碍（低血压、唾液分泌过多）和意识丧失，最终需要插管和机械通气。脑部MRI显示双侧海马和屏状体有细微的T2信号高信号。脑脊液检查显示中度淋巴细胞增多（71/μl），蛋白质、葡萄糖和乳酸正常。间接免疫荧光检查，NMDA受体抗体在血清（细胞滴度 1:1000，组织1:320）和脑脊液（细胞滴度1:320，组织 1:100）中呈阳性。CRP 略有增加（9.9 mg/L，参考值>5.0mg/L）。除此之外，实验室检查的指标（全血细胞计数、出凝血、电解质、肝酶、肌酐、TSH）和其他自身抗体（CASPR2、GABA b、LGI 1、GAD、AMPA、MOG、Amphiphysin、CV2、PNMA2、Hu、Yo、RI、SOX1、Titin、DPPX 和 IgLON5）、盆腔 MRI 和经腹超声（TAS）均正常。考虑到患者个体发生 OT 的高风险，我们为患者准备了探查性腹腔镜检查，并在手术室适当的截石位进行了经阴道超声 （TVS）。显示右侧卵巢中有一个小的（15 mm）回声肿块，左侧卵巢不明显。在探查性腹腔镜检查期间，右卵巢完全正常（图1A）。然而，在切开外囊后，发现一个小的囊性肿瘤（图1B），可以在保留卵巢的情况下将其完全切除（图1C、D）。组织病理学检查证实为成熟畸胎瘤。左侧卵巢同样被切开，但未检测到肿瘤。

尽管早期肿瘤切除（住院第11天），但患者的临床症状没有改善，抗体滴度没有降低，并且出现了许多并发症（癫痫持续状态、需要永久镇静和机械通气、感染性休克）。免疫治疗包括皮质类固醇（前5天静脉注射500 mg/d甲波尼龙，随后每天1 mg/kg口服波尼松龙，缓慢减至7.5 mg/d维持剂量）、血浆置换（在首次入院后的第1周、5周和9周进行连续5 d每天3个周期的血浆置换）、利妥昔单抗（2个周期：第3周和第7周1 000 mg）和硼替佐米（2个周期，每个周期在第1、4天、8天和11天给药1.3 mg/m^2；在第4个月和第6个月进行，由于感染性休克，两者之间有长时间的停顿）。由于积极的免疫治疗和肿瘤切除难以治愈的严重临床过程，患者最终接受了双侧卵巢切除术（入院后6个月）。尽管两个卵巢在外观上看起来都正常，但组织病理学检查发现左侧卵巢中有第二个非常小的（6mm）畸胎瘤（图2）。不幸的是，尽管双侧卵巢切除术（第6个月）和应用了4个周期的硼替佐米（在第7个月和第10个月之间）和4个周期的环磷酰胺（每次1 145 mg，在第10个月和第12个月之间应用），在疾病发作后20个月，患者仍然需要深度镇静和用于控制癫痫发作的机械通气。

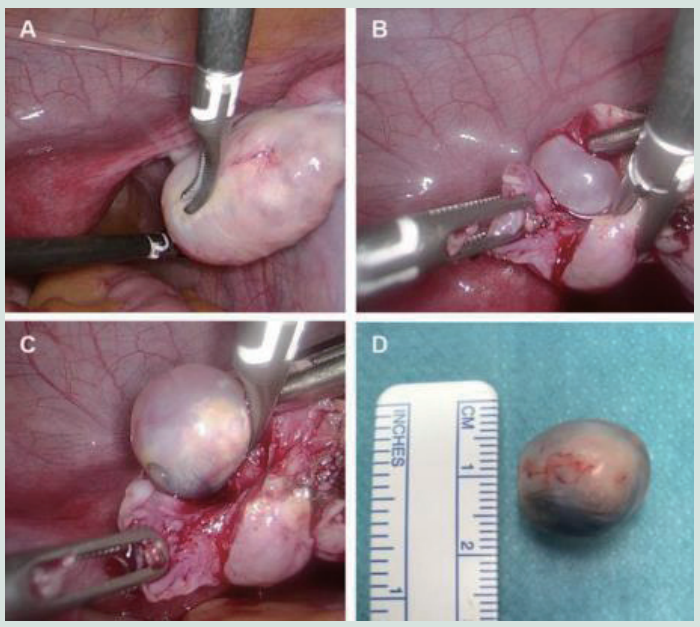

图 1 右卵巢的腹腔镜图像

A 右侧卵巢的正常外观；B 右卵巢切开并发现可疑囊肿；C 囊性肿瘤的卵巢保存制备；D 完全切除的成熟 OT（组织病理学证实）

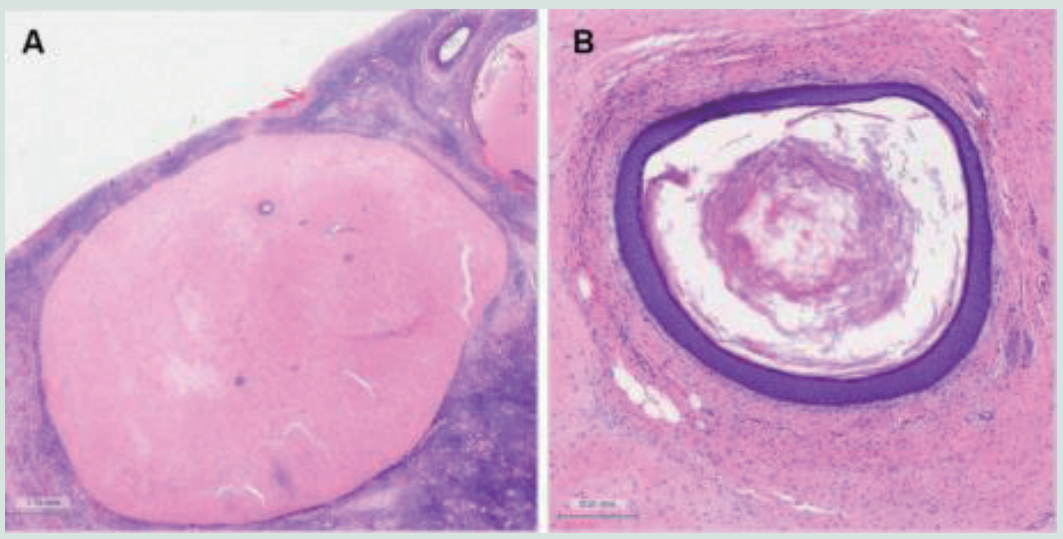

图 2 左卵巢的组织病理学图像

A. 一个实性成熟畸胎瘤（6 mm）；B. 鳞状分化。HE 染色，1×/4× 放大

讨论

该患者患有严重的抗NMDAR脑炎，其临床特征（女性、成人、黑种人）表明 OT 的风险特别高。尽管盆腔MRI和TAS正常，但我们因此进行了探索性腹腔镜检查，包括卵巢切口和围术期 TVS。右侧卵巢的异常发现可能表明TVS的OT敏感性高于 TAS/MRI，但缺乏对照研究。

此外，重症监护病房的设备通常不足以在 TVS 期间对患者进行适当定位，并且超声设备可能缺少经阴道探头。因此，对于需要重症监护的患者，我们建议在最佳条件下进行 TVS，例如在手术室。关于腹腔镜检查，需要切开右卵巢来检测（第一个）OT，而“非侵入性”探查不会发现这一点。考虑到患者的年轻年龄和未来的生育能力，我们最初进行了保留卵巢的膀胱切除术，这是治疗 OT 的标准方案。然而，尽管肿瘤切除和积极的免疫治疗，由于缺乏临床改善、严重的并发症和持续增加的抗体滴度，最终导致卵巢切除术不可避免。这种“盲目”的卵巢切除术揭示了第二个 OT。虽然通常是单侧的，但双侧 OT 发生于约 11%的 OT 相关抗 NMDAR 脑炎病例中。在治疗难治性病例中是否应进行双侧卵巢切除术仍然是一个困难且个体化的临床决定，因为肿瘤并不总是被发现并且临床改善。在卵巢切除术之前，可能会考虑通过卵巢刺激和卵母细胞冷冻保存生育能力，但本研究中的患者的危重状态不允许进行此类手术。

总之，如果非侵入性诊断（盆腔 MRI/TAS）对 OT 高风险的抗 NMDAR 脑炎患者呈阴性，我们首先推荐TVS，即使阴性，也建议进行腹腔镜检查并仔细检查卵巢。本案例进一步表明，对于严重难治性病程的患者，应考虑双侧卵巢切除术，即使第一个 OT 已通过保留卵巢的膀胱切除术切除，但第二个OT维持抗 NMDAR 脑炎仍有可能。

（林小娜 编译）

公益广告

腹腔镜下坐骨输尿管疝修补术1例报告

【据《Urology Case Reports》2021年11月报道】题：腹腔镜下坐骨输尿管疝修补术1例报告（塞尔维亚伏伊伏丁那临床中心泌尿科 作者Dragan Grbi´c等）

介绍

输尿管疝是罕见的疾病，迄今为止文献中报道了大约130例。输尿管可以通过许多腹膜内和腹膜后孔突出，例如：腹股沟管、坐骨切迹、髂血管和腰肌之间的空间，甚至是膈孔。在所有列出的结构中，腹股沟管是输尿管疝最常见的部位。相反，输尿管坐骨神经疝（USH）是罕见的，迄今为止报告的病例不到40例。坐骨切迹由骶棘韧带和骶结节韧带分为坐骨大孔和坐骨小孔。梨状肌的纤维将坐骨大孔分为上隔室和下隔室。梨状肌上输尿管坐骨神经突出症（USH）比梨状肌下突出更常见。除输尿管外，还发现小肠、结肠、卵巢、输卵管和膀胱通过坐骨孔突出。

病例报告

1名72岁女性因单次肉眼血尿就诊于泌尿外科诊所。在过去的数月里，其还伴随偶尔的左腹痛。就诊时没有发热，体格检查无异常。多年前因车祸多处骨折，导致严重的脊柱侧凸。其余情况无特殊。平日使用ACE抑制剂控制高血压。患者既往无手术史，育1孩。否认有过敏史。尿素和肌酐值略有升高。试纸尿液分析（UA）显示大量红细胞，无白细胞和细菌，尿培养阴性。膀胱镜检查无异常。超声显示左肾肾积水（2/3级）。随后，患者被送往静脉肾盂造影（IVP）。IVP证实左侧输尿管积水，输尿管曲折异常突出，在髂血管水平的造影剂引流几乎完全阻塞。由于放射学检查结果无法确诊，因此进行了磁共振成像（MRI）。MRI（图1）显示通过左侧坐骨孔的输尿管突出，输尿管外在受压和连续的近端输尿管肾积水。在与患者讨论治疗方案后，决定进行腹腔镜手术治疗。

完成左侧输尿管的腹腔镜游离，然后逆行J-J支架置入。术后过程顺利，患者于术后第2天出院。术后2周内，尿素和肌酐水平降至参考值。泌尿系X线平片（KUB）在手术后4周进行（图2A）。术后2个月取出J-J支架。进行了逆行肾盂造影（图2B、C），显示输尿管疝和输尿管肾积水消退。

图1 术前成像

讨论

梨状肌上输尿管坐骨神经突出症在老年女性中比男性更常见。这可能是在骨盆（和坐骨神经孔）更大和更宽的情况下与年龄相关的盆底肌肉萎缩的结果。文献中报道了与输尿管坐骨疝相关的各种诱发因素，例如坐骨孔内的肌肉、髋关节和神经肌肉疾病，以及顶叶骨盆筋膜缺损。在该案例中，患者没有患任何神经肌肉疾病或髋关节疾病。然而，患者过去确实经历了严重的创伤，导致严重的脊柱畸形，这可能是患者输尿管疝形成的促成因素。

USH的临床表现可以包括各种体征和症状，包括腹痛或腰痛、恶心、呕吐、血尿、肾盂肾炎，甚至是尿路脓毒症的体征。然而，一些患者可能仅出现轻微不适或无症状。鉴于这种情况的罕见发生和临床表现的可变性，USH的诊断通常是偶然的。通过坐骨切迹横向、向下和向后移位的环状输尿管是USH中典型的肾盂造影发现。这一发现也被称为“花环”征，被认为是输尿管坐骨疝的特征。重要的是输尿管坐骨疝有时可能会被忽视，因为疝可能是间歇性的。使用CT扫描和MRI检查可以准确评估输尿管、疝囊和邻近的神经血管结构。

输尿管坐骨神经疝的治疗选择包括监测、支架植入或手术修复。治疗的选择取决于临床表现、尿路梗阻程度和合并症的存在。非手术治疗通常仅用于肾积水最少且血清肌酐和尿素水平稳定的无症状患者。输尿管支架术，顺行或逆行，对于有梗阻性尿路病变和肾功能受损体征的有症状患者是可行的。这种情况的手术修复通常需要切除疝囊，通过输尿管膀胱切开术或输尿管造口术减少输尿管长度，以及通过固定输尿管经腹或经臀减少疝。手术方法可采取开放的、腹腔镜或机器人手术。本案例中使用的手术是腹腔镜输尿管松解术，然后将J-J支架逆行插入先前释放的输尿管。在本案例中，通过遵循Singh等人在机器人辅助腹腔镜下对一名75岁女性患者进行USH修复过程中概述的手术步骤成功进行。这2次USH修复手术步骤的显著差异是本次没有通过输尿管切开术进行输尿管支架置入术。如果可以安全、适当地进行逆行支架置入，则避免输尿管切开术是合适的。避免输尿管切开术还可以最大限度地减少潜在的并发症，例如出血、漏尿和延迟性输尿管狭窄。

结论

输尿管坐骨疝是一种罕见的泌尿系统疾病。肾盂造影、CT或MRI应作为USH的诊断工具。鉴于其罕见性，即使是最有经验的泌尿科医生也会对这些发现感到惊讶。USH治疗有多种方式，治疗的选择取决于临床表现的严重程度、肾功能和患者的一般状况。在本案例中，腹腔镜方法是成功的。研究者也坚信开放手术不应该是治疗USH的首选。

（马亮 编译）

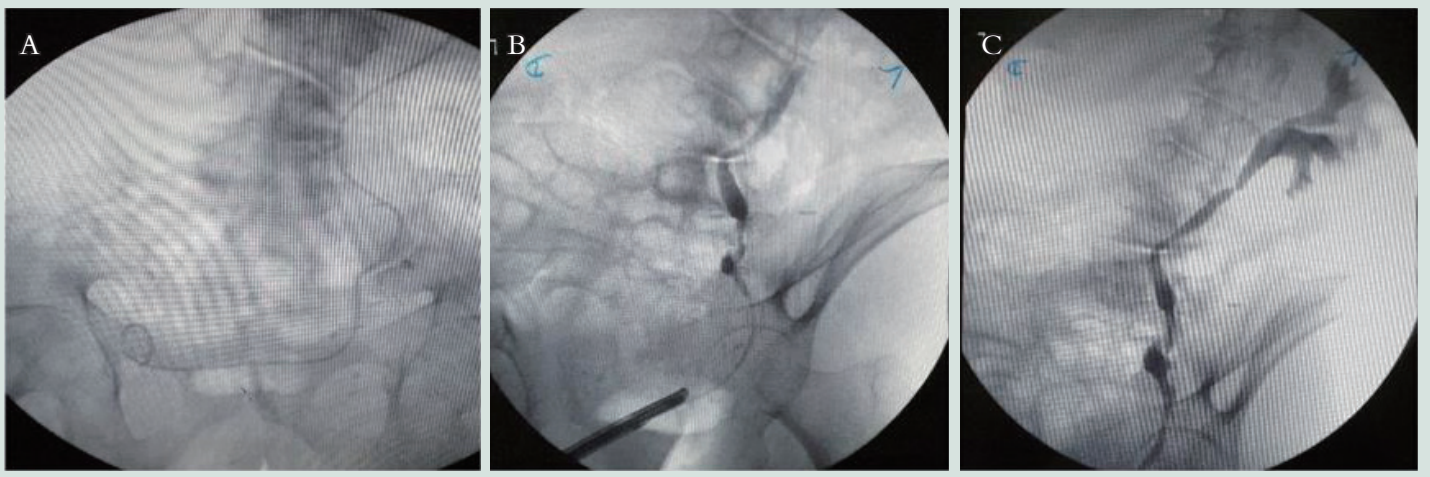

图2 术后影像学检查

公益广告

腹膜假黏液瘤的偶然诊断：病例报告

【据《Cureus》2022年3月报道】题：腹膜假黏液瘤的偶然诊断：病例报告（意大利卡塔尼亚本科妇科诊所普外科 作者Giuseppe Sarpietro等）

介绍

腹膜假黏液瘤（Pseudo-myxoma peritonei，PMP）是一种腹腔肿瘤，其特征是腹腔内凝胶状腹水的播散，腹膜表面有黏液植入物。这是一种罕见的疾病，估计每年每百万人中有1～2例发病，其中女性占优势。Smeenk 等人报告PMP的年发病率接近2/100 0000，他们得出的结论是，PMP的发生率似乎比之前想象的要高。

通常，PMP起源于阑尾黏液性肿瘤。肿瘤细胞产生大量的细胞外黏蛋白，可渗入腹膜。阑尾切除术中阑尾肿瘤的发生率估计为1%。 原发性黏液性肿瘤可能来自其他不同部位，例如卵巢和胰腺，很少一部分主要累及其他部位（如胆囊、胃、结直肠、输卵管、脐尿管、肺和乳房）。

PMP以腹胀、腹痛、腹水、肠梗阻等多种非特异性症状和体征为特征。大量病例的诊断是在外科手术过程中偶然发现的。 有临床症状者往往预后较差。其他预测因素包括血清肿瘤标志物和组织学发现。尽管疾病的病程与肿瘤的组织学类型有关，但总的来说该病自然进展是缓慢的。

目前的金标准是完全的细胞减灭术（CRS），然后是腹腔热灌注化疗技术（HIPEC）。

病例报告

患者为37岁女性，有3年不孕症病史，有轻度盆腔疼痛。无相关手术史、家族史、药物史或过敏史。患者无恶性肿瘤病史。骨盆超声检查显示骨盆内有几处积液，道格拉斯囊中有一定量的游离液体。 左侧卵巢被一系列疑似盆腔炎病灶包围。包括血清C反应蛋白（CRP） 水平在内的炎症标志物正常；血清癌抗原125（CA-125）水平为77 U/ml，癌胚抗原（CEA）和CA19-9水平正常。结合临床特征、实验室检查和超声检查结果，患者接受了腹腔镜手术探查。

腹腔镜检查显示腹膜表面有黏液沉积，这种丰富的黏液物质覆盖了子宫、卵巢、道格拉斯囊、左右结肠旁沟、隔膜圆顶和肝脏表面（图1）。

子宫和两个卵巢的形态和大小都正常。阑尾是盲肠后部，孔壁扩张，凝胶状物质从中流出（图2）。

腹盆腔未见其他异常。在手术过程中，进行了腹腔灌洗，行腹膜活检和阑尾切除。阑尾和腹膜活检被送到解剖病理学部门进行评估。病理学报告为局限于黏膜的低级别阑尾黏液性肿瘤，无黏膜下浸润（低级别阑尾黏液性肿瘤，LAMN），无血管侵犯，伴有穿孔和阑尾周围无黏蛋白沉积（图3）。腹膜活检显示黏液物质沉积在巨噬细胞中，黏液基质中的反应性间皮细胞没有可见的肿瘤上皮细胞。腹膜冲洗没有非典型细胞（图4）。

住院3天后，患者健康状况良好出院，没有特殊的药物需求或并发症。然后，患者被转诊至肿瘤腹膜中心，在那里进行了CRS和HIPEC。

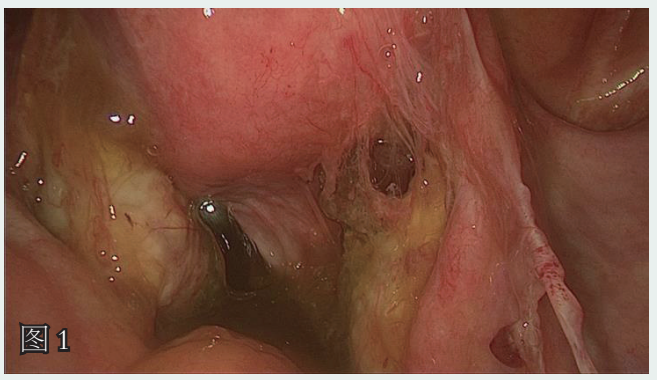

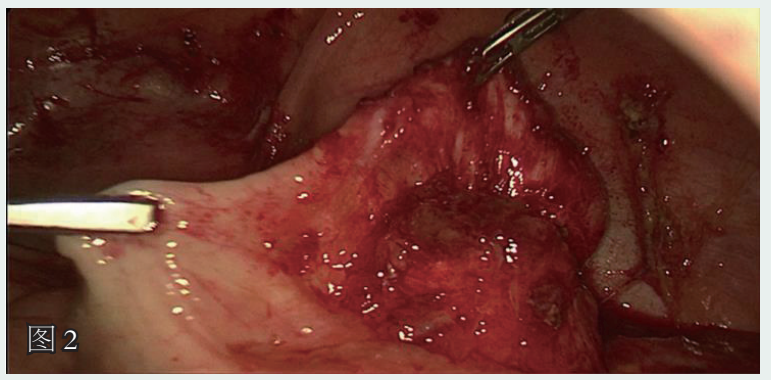

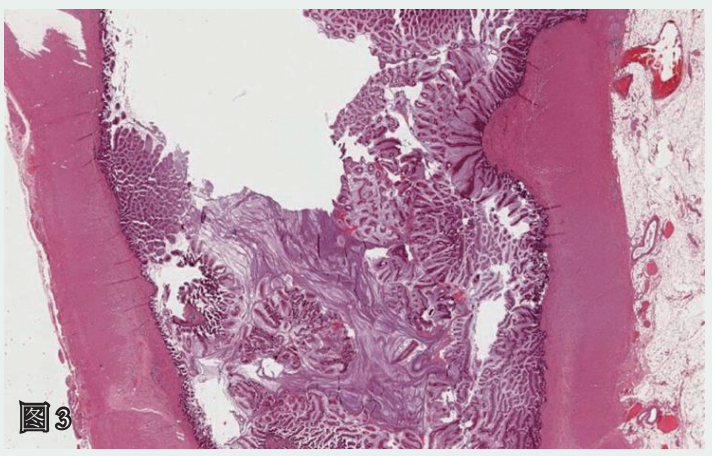

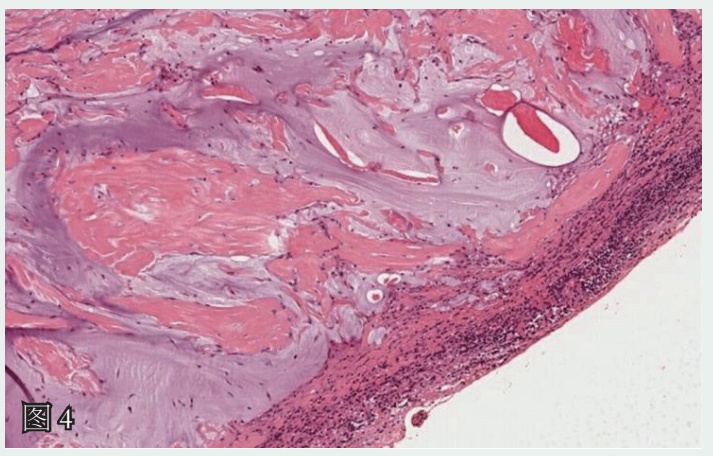

图1 腹膜腔内大量黏液物质；图2 阑尾扩张的屏幕截图，穿孔的壁上有凝胶状物质；图3 横截面中的LAMN：源自阑尾腔的黏液上皮细胞的绒毛状或偶尔扁平增生；图4 阑尾外无细胞黏蛋白伴浆膜炎症反应

讨论

PMP是一种罕见的疾病，其特征是腹膜腔内积聚黏液性腹水。1842 年，Rokitansky 将其描述为继发于卵巢肿瘤的腹膜反应。 随后，在1884年，Werth创造了PMP一词，并报道该综合征与卵巢肿瘤有关。PMP术语应仅用于黏液性腹水的宏观方面，因为它不是组织学诊断。

一般来说，黏液性阑尾肿瘤是PMP的主要原因。其他部位也可能是卵巢、结肠、脐尿管和胰腺。腺黏液瘤细胞产生大量黏液，随着进行性生长，最终导致阑尾腔阻塞。阑尾穿孔可能导致黏液性腹水的增殖和产生。PMP在腹盆腔的特征性分布模式是由于重力和腹腔内腹膜液的运动导致黏液在某些区域（如肝后、直肠膀胱袋和网膜）积聚，从而产生特征性的“扇贝效应”，尽管这不是PMP特异性的表现。

PMP的诊断具有挑战性。临床体征和症状多种多样，在术前评估中通常被误诊为其他疾病。在本案例中，大约50%的病例是无症状的并且是偶然发现的。其他病例可出现腹痛、体重减轻、恶心和呕吐、可触及肿块、急性阑尾炎、肠套叠和腹部扩散的局部破裂。 在女性中，由于PMP累及卵巢和盆腔，不育可能是一种表现症状。CRS的手术治疗，包括双侧输卵管卵巢切除术和HIPEC会导致医源性绝经。

超声诊断非常困难，当腹水呈强回声时，必须怀疑超声诊断，有固定的回声分隔，具有明显的层状外观（“洋葱皮”效应），反映黏蛋白的同心分层，典型的黏性或凝胶状液体。成像的金标准是CT，最好使用造影剂。

在PMP患者会出现多种非特异性症状和体征。Esquivel和Sugarbaker在他们的研究中报告说，疑似阑尾炎是最常见的表现，占病例的27%，而腹痛是最常见的症状。此外，约44%的女性在评估卵巢肿块时确诊为PMP。组织学诊断是确定治疗方法的决定因素，根据疾病的阶段，治疗方法可能会有很大差异。我们的患者被诊断为低级别阑尾肿瘤，表明其长期生存结果较好，与HIPEC相关的主要并发症风险低。PMP的标准治疗是CRS获得宏观肿瘤切除结合HIPEC治疗微观残留病灶。术前评估期间多处腹外或腹膜后淋巴结转移是HIPEC和CRS的禁忌证。

与 HIPEC 相比，有一种创新的腹膜内化疗方法用于腹膜癌症，称为加压腹膜内气溶胶化疗（PIPAC），旨在针对无法切除的腹膜转移患者进行治疗：腹膜内药物通过利用气溶胶化和使用高腹腔内给药，腹腔镜检查过程中产生的压力，增强组织穿透力。

在细胞减灭和HIPEC后，PMP的预后主要取决于病理和生物学特征。了解潜在的分子机制可能有助于PMP患者的个性化治疗。*KRAS*和*GNAS*突变是经常参与PMP发展的突变，据一些研究者称，在58%～94% 的病例中检测到*KRAS*突变。野口等人报道*GNAS*突变在低级别PMP中更常见，而*KRAS*突变在低级别和高级别PMP中都有描述；此外，*GNAS*基因的激活可能会诱导PMP中的黏蛋白产生。相反，*TP53*或*PI3K-AKT* 突变可能在PMP的进展中起关键作用。*TP53*基因的突变与较差的预后相关。关于PMP的全身化疗的证据不足，然而，全身治疗是不可切除或复发的PMP的临床需要。彼得朗托尼奥等人评估了FOLFOX-4、5-氟尿嘧啶和奥沙利铂化疗对标准治疗后无法切除的腹膜或复发性假黏液瘤患者是可耐受且有效的。根据Hiraide等人的说法，最近使用比FOLFOX4更常用的FOLFOX6可能是不可切除的PMP患者的一种有效且可耐受的治疗选择；他们得出结论，5-FU和奥沙利铂（包括mFOLFOX6）的联合方案可能是不可切除PMP患者的有效治疗选择。PMP的最佳治疗结合了完全的CRS和HIPEC，它可以提供有利的总体生存率。

2013年的一项系统回顾和Meta分析得出结论，CRS和HIPEC提高了PMP患者的生存率，尽管这种治疗策略与发病风险增加有关。CRS和HIPEC后的5年生存率对于低级别疾病为60%～100%，对于高级别疾病为0～60%。根据2013年进行的系统评价报告，5年中位生存率为79.5%，10年中位生存率为55.9%。对于来自阑尾的PMP，组织学分级可能是唯一的独立预后因素。

结论

腹膜假黏液瘤是一种罕见的疾病。患者可能没有症状，也可能出现非特异性症状。CRS联合HIPEC作为PMP的标准治疗。 组织学诊断是确定治疗的决定因素。手术过程中的偶发病变需要进行多次活检，病理诊断后进行充分治疗。

（黄迪宇 编译）

全内脏反位并急性阑尾炎1例报告

【据《Cureus》2022年3月报道】题：全内脏反位并急性阑尾炎1例报告（印度医学科学研究所普通外科 作者Dharmendra K. Pipal等）

介绍

急性阑尾炎是常见的外科疾病之一，患者需要立即进行外科手术以避免穿孔等并发症。此外，几乎4%～8%的急诊患者是急性阑尾炎。全内脏反位（SIT）是一种罕见的胸部和腹部器官反向位置障碍，发病率为1/（10 000 ～ 50 000）。

由于阑尾炎会导致右侧腹部疼痛，如果患者出现左侧下腹痛，临床医生一般不会将其视为急性阑尾炎鉴别诊断。左下腹疼痛可由包括左侧和右侧的多种胃肠道原因引起，如急性结肠憩室炎、肠梗阻或穿孔、复杂疝、胃肠炎和阑尾炎等。泌尿生殖系统疾病也可表现为左侧疼痛，如肾或输尿管绞痛、附睾睾丸炎、前列腺炎和睾丸扭转。

SIT可能会使临床医生误诊，从而可能导致阑尾穿孔。因此，腹部超声检查和CT是诊断病情和预防并发症的非常重要的无创方式。

病例报告

1名36岁的经影像学检查为SIT的患者，左下腹疼痛持续2天。无任何泌尿系统不适。经腹部检查发现左髂窝有轻微压痛。血常规显示总白细胞计数较高（11 000×10^9/L），中性粒细胞占80%。肝功能和肾功能指标均在正常范围内。X线胸片右侧显示心脏阴影（图1）。腹部超声显示左侧髂窝有探头压痛，腹部CT造影（图2）提示阑尾炎伴SIT。因此，计划进行诊断性腹腔镜阑尾切除术。

由于患者是已知的SIT病例，因此监视器被放置在他的左侧。第1个10 mm端口相机是采用Hassan技术在脐上引入的。第2个5 mm端口置于耻骨上，另一个5 mm端口置于右髂窝作为工作端口。

术中发现与超声和CT扫描结果一致，肝脏和胆囊位于左侧（图3），胃大弯位于右侧。对整个腹部进行了彻底的检查。实性器官正常，无游离液体，双侧膈下间隙及Morrison囊清晰，大网膜及肠袢正常，未见Meckel样憩室。阑尾完全镜像反映了其正常的右侧位置，即存在于左髂窝中，并且出现轻微炎症，因此手术切除（图4）。组织病理学报告证实为急性阑尾炎症。术后患者恢复顺利。

讨论

内脏反转（SI）是一种常染色体隐性遗传病，其特征是先天性腹腔内脏倒置，在腹腔和胸腔脏器移位时称为SIT。阑尾炎的疼痛从脐周区域开始并转移到右下腹，这是一种急性腹部疾病，需要立即进行手术干预，以预防穿孔等并发症。

左髂窝疼痛的原因很多，包括结肠憩室炎、梅克尔憩室炎、绞窄性疝、肠梗阻、腰大肌脓肿和左右侧急性阑尾炎（LSAA），在女性患者中，左侧卵巢疾病、盆腔炎或扭曲/破裂的卵巢囊肿等可能表现为左侧腹痛。在正常人中，右侧下腹阑尾是中肠袢逆时针旋转270°的结果，当顺时针旋转270°时，最终结果是SI。同样，当中肠袢不旋转或围绕肠系膜上动脉的长轴不完全旋转时，最终结果是中肠旋转不良。SIT中腹部脏器的反向位置导致急性阑尾炎的左下腹疼痛，这造成了诊断困难。据报道，虽然62%的病例出现左侧疼痛，14%出现右侧下腹部疼痛，但大约7%的患者出现双侧下腹部疼痛。由于神经系统有时可能不会跟随内脏旋转不良，非典型的疼痛部位会给临床医生带来诊断上的困难，大约50%的患者可以在术前准确诊断为急性阑尾炎。

完善的体格检查，以及胸部和腹部的影像学检查和心电图，可以识别大多数SI病例。显示右位心的X线胸片和腹部CT扫描提示内脏反位。由于易于获得，超声检查是一种常用的成像方式，但它高度依赖医师的操作。CT对诊断旋转异常（如SIT或MM）中的阑尾炎高度敏感。

1997年首次报道了腹腔镜手术在SIT的阑尾炎患者中的作用，但没有描述具体操作。然而，由于SIT患者腹部器官的反向视图，腹腔镜检查在技术上更具挑战性，尽管如此，它仍适用于SIT患者的急性阑尾炎的诊断和治疗。关于端口位置，使用左侧髂窝的10 mm端口和耻骨上区域的5 mm端口作为工作端口。帕拉尼维卢等人在左侧阑尾炎患者中引入了10 mm耻骨上端口作为右手操作和5 mm脐部伸缩端口。目前尚未定义标准端口位置，一般采用量身定制的端口布局方法。

研究者使用脐孔进行引入，右侧髂骨端口作为左侧端口，耻骨上端口作为右侧端口。这是用于常规腹腔镜阑尾切除术的“双手”技术的镜像。因此，腹腔镜检查对SIT相关急性阑尾炎的诊断和治疗具有重要意义。

结论

左侧下腹痛伴X线胸片显示右位心的患者应怀疑内脏反位合并急性阑尾炎，必须进行腹部增强CT进一步检查，以确定阑尾炎的诊断及部位异常。由于腹部脏器的反向解剖结构，腹腔镜检查具有挑战性，但仍被认为是SIT患者的首选手术。

（郑雪咏 编译）

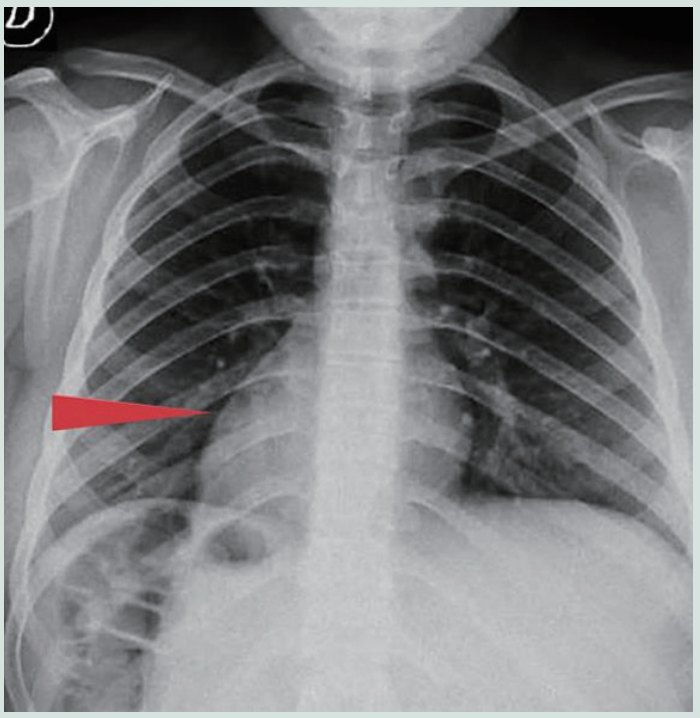

图1 胸片显示右位心

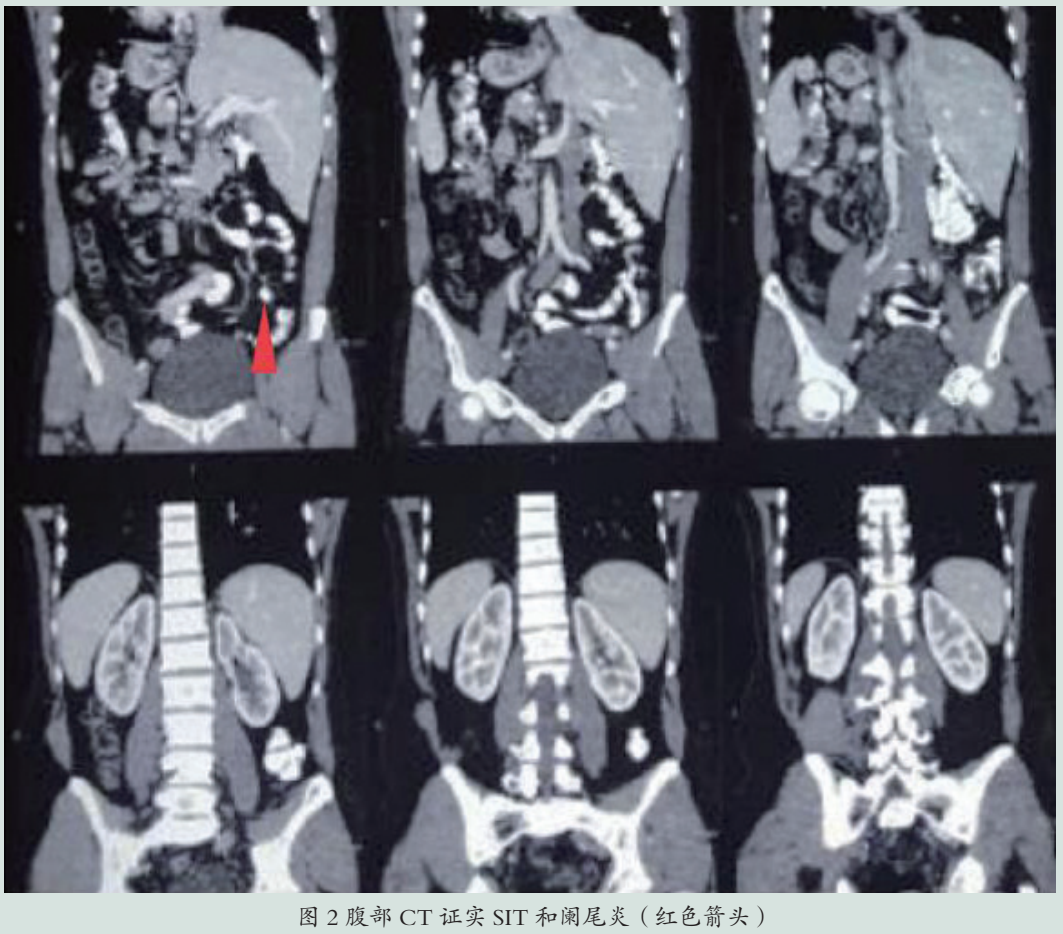

图2 腹部CT证实SIT和阑尾炎（红色箭头）

图3 左侧可见肝脏和胆囊，通过左侧的内镜可以看到

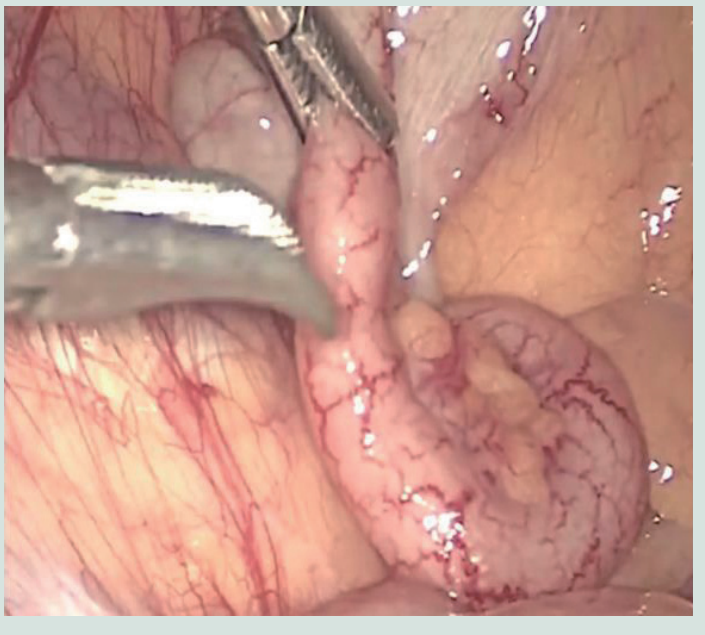

图4 术中图像显示阑尾发炎